Glomeruläre Erkrankungen

Minimal Change Disease

Tobias B. Huber

Einleitung

Die MCD wurde zunächst als Lipoidnephrose bezeichnet, in der Folge sprach man von der Nil-Erkrankung, dem steroid-sensiblen nephrotischen Syndrom und weiterhin dem idiopathischen nephrotischen Syndrom. Die Bezeichnung Lipoid-Nephrose hatte ihren Ursprung in der Beobachtung, dass sich Lipide in tubulären Zellen sowie fettbeladene Makrophagen/Tubuluszellen im Urin fanden (oval fat bodies). Die Bezeichnung „Nil" entstand hingegen, weil man bioptisch nahezu keine Entzündungsreaktion nachweisen konnte. Idiopathisches nephrotisches Syndrom wiederum unterstreicht, dass für die primäre Form keine Assoziation zu systemischen Erkrankungen nachweisbar ist. Die MCD ist die häufigste Ursache für ein nephrotisches Syndrom im Kindesalter (1-6 Jahre). Im Erwachsenenalter wird diese Erkrankung in ca. zehn Prozent aller Patienten mit nephrotischem Syndrom nachgewiesen (Waldman et al., 2007). Sie nimmt meist einen gutartigen Verlauf. Die MCN ist bei Männern etwas häufiger zu finden und es liegt eine geographieabhängige Häufigkeitsverteilung vor: Die Erkrankungszahlen sind beispielsweise in Europa und Nordamerika deutlich niedriger als in Asien. Klinisch ist die Erkrankung durch ein nephrotisches Syndrom mit häufig massiver Eiweißausscheidung (bis 20 g/d) charakterisiert. Die Diagnose wird im Kindesalter klinisch gestellt. Bei Erwachsenen wird eine Nierenbiopsie zur Diagnosesicherung durchgeführt. Die Erkrankung wird unterschieden in primäre (idiopathische) MCD und sekundäre MCD (als Folge eines definierten Auslösers) (Hogan & Radhakrishnan, 2013). Der klinische Verlauf der primären Form ist meist gutartig: Es kommt zwar regelhaft zu Rezidiven, eine chronisch-progressive Niereninsuffizienz ist hingegen sehr selten. Der wichtigste prognostische Prädiktor ist das Ansprechen auf die initiale Steroidtherapie (Waldman et al., 2007).

Pathogenese

Die Pathogenese ist bei primären wie bei sekundären Formen weitgehend unbekannt. Allgemein wird die Erkrankung mit einer T-Zell-Störung in Verbindung gebracht (Shalhoub, 1974). Offensichtlich ist hier die MCD mit einer vermehrten Freisetzung von Zytokinen vergesellschaftet, welche zur Podozytenschädigung führt. Ähnlich der FSGS wird postuliert, dass bei der Erkrankung ein von Lymphozyten gebildeter „Permeabilitätsfaktor" eine wichtige Rolle spielt. Dieser Faktor ist übertragbar und verursacht im Rattenmodell eine Proteinurie. Eine genaue Charakterisierung gelang bisher nicht. Lichtmikroskopisch findet sich keine Pathologie („minimal change"), während elektronenmikroskopisch eine Verschmelzung der Fußfortsätze nachweisbar ist (Abbildung 1). Eine relevante Komplementkomplexablagerung und mesangiale Hyperzellularität sind nicht nachweisbar. Aktuelle Daten weisen darauf hin, dass von den Podozyten sezerniertes Angiopoetin-like-4 direkt zu einer Barrierestörung und großer Proteinurie führen kann. Interessanterweise finden sich in Patienten mit MCD tatsächlich hohe Level von Angiopoetin-like-4 in Podozyten, welche durch Steroidgaben deutlich vermindert werden (Clement et al., 2011; Chugh et al., 2012). Für die sekundäre Form werden in der Literatur verschiedene Auslöser angegeben: akute respiratorische Infektionen, Bienenstiche und die Einnahme von NSAR waren die ersten Assoziationen, die man fand. Die Erkrankung wird außerdem mit der Einnahme von Gold, Penicillamin, Ampicillin, Lithium und Quecksilber in Verbindung gebracht. Ein Zusammenhang mit hämatologischen Neoplasien ist zudem beschrieben (Glassock, 2003).

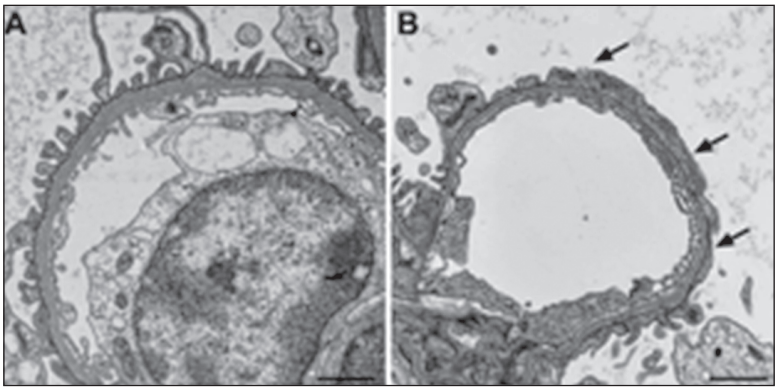

Abbildung 1
EM-Aufnahme einer normalen glomerulären Schlinge (A) und eines diffusen Fußfortsatz-Effacements (B) bei einem MCD-Patienten

Klinisches Bild

Der Leitbefund bei der klinischen Untersuchung sind Ödeme in den abhängigen Körperpartien. Von den Patienten selbst werden meist Gesichtsödem und Beinödeme zuerst bemerkt, zusätzlich können sich Ödeme an Skrotum und Vulva finden. Flüssigkeit kann sich auch in Form von Aszites oder Pleuraergüssen einlagern und zu respiratorischen Problemen führen. In der Regel finden sich normotensive Blutdruckwerte, allerdings ist dies mit zunehmendem Alter bei Erkrankungsmanifestation durch die hohe Prävalenz der Hypertonie eingeschränkt verwertbar. Bei genauer Untersuchung lassen sich mitunter Veränderungen der Fingernägel durch ein subunguales Ödem finden: Die normalerweise weiße Lunula kann pink erscheinen, der restliche (sonst pinke) Fingernagel weiß. Allgemeinsymptome wie Kopfschmerz, Reizbarkeit, Abgeschlagenheit und ein allgemeines Krankheitsgefühl finden sich häufig, manche Patienten neigen zur Depression. Die Urinuntersuchung zeigt häufig bis auf die Eiweißausscheidung keine Auffälligkeit. Die ausgeprägte Proteinurie zieht Sekundärveränderungen nach sich: Hierzu zählt man Hypoalbuminämie, Salzretention, eine veränderte Rheologie mit Neigung zu venösen Thrombosen, Hyperlipidämie und Infektionen. Ein Kreatininanstieg bzw. ein akutes Nierenversagen gehört primär nicht zum Krankheitsbild (Waldman et al., 2007).

Diagnose

Die Diagnose wird mittels Nierenbiopsie gestellt (Waldman et al., 2007; Hogan & Radhakrishnan, 2013). Eine Ausnahme hiervon stellt die Erkrankung bei kleinen Kindern dar, hier wird bei nephrotischem Syndrom direkt therapiert und anhand des Therapieansprechens die Diagnose abgeleitet. Lichtmikroskopisch findet sich ein Normalbefund, auch immunhistochemisch ergeben sich im Regelfall keine Auffälligkeiten. Die wesentliche Pathologie stellt die elektronenmikroskopisch sichtbare Fußfortsatzverschmelzung der Podozyten dar.

Therapie (entsprechend KDIGO)

Die initiale Therapie der MCD basiert auf Steroiden. Das weitere Vorgehen wird anhand des Ansprechens der MCD auf Steroide festgelegt. Da die MCD in der Regel sehr gut auf Steroide anspricht,

muss bei einer Steroidresistenz immer auch nochmals die Diagnose einer MCD in Frage gestellt werden und ggf. re-biopsiert werden (Hogan & Radhakrishnan, 2013; Lombel et al., 2013; Floege, 2013):

I. Initiale MCD-Therapie		
Prednison oder **Prednisolon** als tägliche Einzeldosis von 1 mg/kgKG (max. 80 mg/d) oder alternierend alle zwei Tage mit 2 mg/kgKG (max. 120 mg/d)	**Komplette Remission:** für mind. 4 Wochen fortsetzen **Fehlende komplette Remission:** für höchstens 16 Wochen fortführen	**Nach Erreichen der kompletten Remission:** über Gesamtperiode von 24 Wochen tapern

Bemerkungen:
1) Bei relativen Kontraindikationen oder Intoleranz gegenüber Hochdosissteroiden (unkontrollierter Diabetes mellitus, psychiatrische Erkrankungen, schwere Osteoporose) Cyclophosphamid oder Calcineurininhibitoren einsetzen.
2) Bei gelegentlichem Relaps: wiederholte Steroidtherapien wie bei der ersten Minimal Change-Episode durchführen.

II. Häufig wiederkehrende (frequent relapsing, FR)**/ Kortikosteroid-abhängige** (steroid-dependent, SD) **MCD**		
Orales Cyclophosphamid in einer Dosierung von 2 bis 2,5 mg/kgKG/d für 8-12 Wochen	**Relaps** unter **Cyclophosphamid fortpflanzungsfähiges Alter:** **Calcineurin-inhhitoren** (CNI) (CsA 3-5 mg/kgKG/d oder Tacrolimus 0,05-0,1 mg/kg KG/d in verteilten Dosen)	**Patienten, die keine Steroide, Cyclophosphamid oder CNIs erhalten dürfen:** **Mycophenolat-Mofetil** (MMF) mit der Dosierung von z.B. 750 mg bis 1.000 mg 2x täglich für insgesamt 1-2 Jahre

Bemerkungen:
1) Bei fehlendem Therapieerfolg einer max. 12-wöchigen Cyclophosphamidtherapie sollte auf Calcineurininhibitoren (Spalte 3) gewechselt werden.
2) Für die Therapie mit Calcineurininhibitoren: Nachdem für drei Monate eine stabile Remission erreicht wurde, sollte die Dosis so reduziert und dann für 1-2 Jahre beibehalten werden, dass die Remission gerade noch aufrechterhalten werden kann.

III. Steroidresistente Minimal Change Glomerulopathie (SR MCD)
Patienten mit steroidresistenter MCD sollten auf andere Ursachen eines nephrotischen Syndroms hin evaluiert werden. Dies erfordert in der Regel eine erneute Nierenbiopsie, die dann sehr häufig eine FSGS zeigt.

Bemerkungen:
1) Definition Steroidresistenz: Keine oder minimale Reduktion der Proteinurie nach 2-4 Monaten trotz einer adäquat dosierten Steroidtherapie (1 mg/kgKG/d).

Übersicht

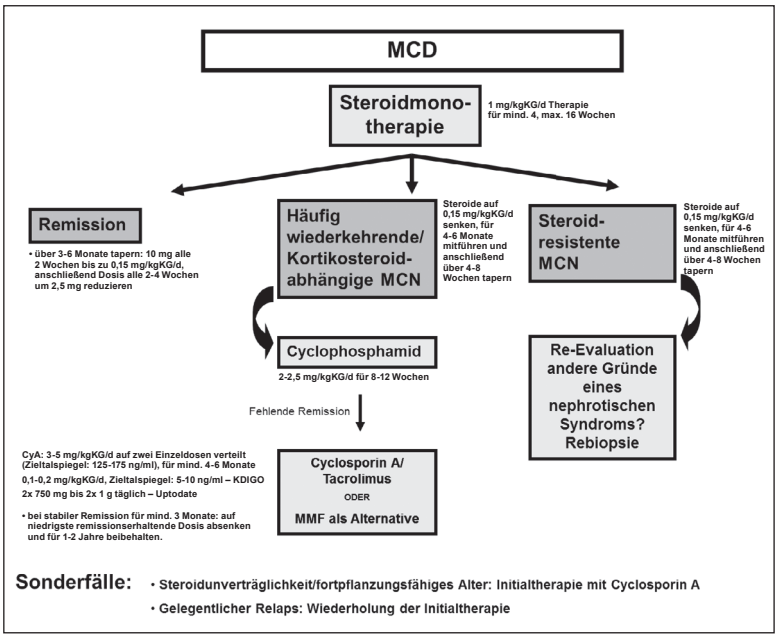

Rituximab

Obwohl es keine größeren randomisierten Studien bei Erwachsenen gibt, existieren zahlreiche Berichte, welche einen positiven Effekt von Rituximab bei der häufig wiederkehrenden oder Kortikosteroid-abhängigen MCD dokumentieren. In der größten Studie hierzu (25 erwachsene Patienten mit Kortikosteroid-abhängiger MCD) erreichten alle Patienten eine komplette Remission nach drei Monaten und 24 von 25 Patienten eine komplette Remission nach zwölf Monaten (Takei et al., 2013). Als Dosis wurden 375 mg/m^2 zu Beginn und nach sechs Monaten appliziert (Takei et al., 2013). Daher ist bei Patienten mit einer Kortikosteroid-abhängigen MCD eine Rituximabtherapie zu erwägen, insbesondere, wenn eine Therapie mit Cyclophosphamid und Cyclosporin keine Remission herbeiführen konnte.

Einige neue Therapieansätze sind derzeit in Untersuchung und werden hoffentlich in den kommenden Jahren zu zusätzlichen therapeutischen Optionen beitragen (Ravani et al., 2017).

Literatur

Chugh S.S., Clement L.C. & Mace C. (2012). New insights into human minimal change disease: lessons from animal models. *Am J Kidney Dis 59,* 284-292.

Clement L.C., Avila-Casado C., Mace C. et al. (2011). Podocyte-secreted angiopoietin-like-4 mediates proteinuria in glucocorticoid-sensitive nephrotic syndrome. *Nat Med 17,* 117-122.

Floege J. (2013). KDIGO-Leitlinien zur Behandlung von Glomerulonephritiden. *Der Nephrologe.* doi:10.1007/s11560-013-0754-z

Glassock R.J. (2003). Secondary minimal change disease. *Nephrology, dialysis, transplantation: official publication of the European Dialysis and Transplant Association – European Renal Association 18, Suppl 6,* vi52-58.

Hogan J. & Radhakrishnan J. (2013). The treatment of minimal change disease in adults. *J Am Soc Nephrol 24,* 702-711.

Lombel R.M., Gipson D.S., Hodson E.M. & Kidney Disease: Improving Global O. (2013). Treatment of steroid-sensitive nephrotic syndrome: new guidelines from KDIGO. *Pediatr Nephrol 28,* 415-426.

Ravani P., Bertelli E., Gill S., Ghiggeri G.M. (2017). Clinical trials in minimal change disease. *Nephrol Dial Transplant 1, 32 (suppl_1),* i7-i13.

Shalhoub R.J. (1974). Pathogenesis of lipoid nephrosis: a disorder of T-cell function. *Lancet 2,* 556-560.

Takei T., Itabashi M., Moriyama T. et al. (2013). Effect of single-dose rituximab on steroid-dependent minimal-change nephrotic syndrome in adults. *Nephrology, dialysis, transplantation: official publication of the European Dialysis and Transplant Association – European Renal Association 28,* 1225-1232.

Waldman M., Crew R.J., Valeri A. et al. (2007). Adult minimal-change disease: clinical characteristics, treatment, and outcomes. *Clin J Am Soc Nephrol 2,* 445-453.

Fokal-segmentale Glomerulosklerose (FSGS)

Marcus J. Möller

Diagnose und Definition

Die fokale und segmentale Glomerulosklerose (FSGS) ist per Definition eine histologische Diagnose aus der Nierenbiopsie (D'Agati, Kaskel et al., 2011). Zusätzlich werden dann mit Hilfe der anamnestischen und klinischen Befunde die Ursachen der FSGS näher eingeordnet.

Histologische Befunde

Eine sklerotische Läsion ist der diagnostische Befund für eine FSGS in der Nierenbiopsie. Die früheste Läsion, die eine FSGS histologisch definiert, ist eine zelluläre Adhäsion/Verbindung zwischen den Parietalzellen auf der Bowman'schen Kapsel und dem glomerulären Kapillarkonvolut (auch Synaechie genannt). Die sogenannte *tip lesion* der Columbia-Klassifikation der FSGS ist eine Sonderform einer Synaechie am tubulären Pol (D'Agati, Fogo et al., 2004).

Die meisten sklerotischen Läsionen betreffen einzelne Segmente des glomerulären Kapillarkonvoluts („segmental") in einzelnen Glomeruli („fokal"). Man sieht in der PAS-Färbung eine Akkumulation von Matrix und einen Verlust der Kapillaren.

In der Columbia-Klassifikation wurden fünf verschiedene histologische Muster beschrieben:

1) *tip lesion* (siehe oben),
2) *perihiläre Läsion* (assoziiert mit Hyperfiltration),
3) *zelluläre* Variante (segmentale endokapilläre Hyperzellularität mit Verlegung der Kapillaren),
4) *collapsing*-Variante (segmentaler oder globaler Kollaps mit begleitender zellulärer Hypotrophie und -plasie),
5) *NOS* (not otherwise specified, unspez. Matrixakkumulation, die die Kapillaren obliteriert).

Die *collapsing*-Variante ist mit einer schlechteren Prognose für das renale *outcome* assoziiert (D'Agati, Alster et al., 2013).

Abbildung 1
Schema der Entwicklung einer sklerotischen FSGS-Läsion (modifiziert aus Smeets, Kuppe et al., 2011).

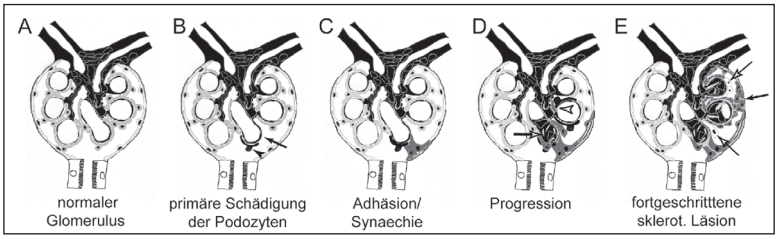

A, B: Zunächst werden Podozyten durch unterschiedlichste Mechanismen geschädigt und gehen fokal verloren (Pfeile). C, D: Fokal werden Parietalzellen aktiviert (dunkelgrau). Es kommt zur Ausbildung zellulärer Adhäsionen zum Kapillarkonvolut. Von hier ausgehend wandern Parietalzellen über das betroffene Segment und legen Matrix ab.

Es konnte gezeigt werden, dass parietale Epithelzellen (PECs) in jeder FSGS-Läsion nachweisbar sind (Abbildung 1) (Smeets, Kuppe et al., 2011; Kuppe, Grone et al., 2015).

Untergruppen der FSGS

Aus historischen Gründen wird noch immer zwischen einer „primären“ und den sehr viel häufigeren „sekundären“ Formen der FSGS unterschieden. Diese Einteilung ist jedoch nicht hilfreich und wurde auf der *KDIGO Controversies Conference on Glomerulonephritis 2017* kritisch bewertet (Kidney Int, in press).

„Primäre FSGS“

Die primäre FSGS wird durch einen noch unbekannten Permeabilitätsfaktor (oder zirkulierenden Faktor) im Blut ausgelöst (Maas, Deegens et al. 2014). Dies ist durch Nierentransplantationsexperimente in menschlichen Patienten sehr gut belegt.

Die Pathogenese ist wahrscheinlich identisch oder ähnlich der *minimal change*-Glomerulonephritis (MC-GN), je nachdem ob man einen identischen Permeabilitätsfaktor wie in der MC-GN annimmt, der den Verlust der Fußfortsätze der Podozyten induziert. Die FSGS käme dann wie in allen anderen glomerulären Erkrankungen sekundär über einen chronischen Podozytenverlust zustande. Nach der persönlichen Meinung des Autors ist dies wahrscheinlich der Fall und die Diagnose sollte idealerweise anstatt „primäre FSGS“ lauten: „*minimal change*-GN mit sekundärer FSGS“, um die Zusammenhänge klarer dazustellen.

Da der Permeabilitätsfaktor noch nicht identifiziert wurde, ist es allerdings auch denkbar, dass mindestens ein zusätzlicher Permea-

bilitätsfaktor existiert, der neben dem Verlust der Fußfortsätze auch noch spezifisch und direkt eine FSGS auslöst.

„Sekundäre FSGS“

Eine FSGS entsteht fast immer sekundär als Folge einer primären glomerulären Erkrankung oder Schädigung. Es ist die gemeinsame Endstrecke aller glomerulären Erkrankungen oder Läsionen, die zu einem chronischen Nierenfunktionsverlust führen. Da ca. 90% aller renalen Erkrankungen glomerulären Ursprungs sind, ist die FSGS die häufigste Ursache für irreversiblen Nierenfunktionsverlust.

FSGS-Subgruppen, die fälschlicherweise unter der Diagnose „primäre FSGS“ eingeordnet wurden (nach Relevanz geordnet) (Rosenberg & Kopp, 2017)

1. (Mal-)adaptive FSGS

Sie entsteht, wenn es ein Missverhältnis zwischen der Nephronanzahl und der Körpergröße gibt. Die Nephronanzahl kann reduziert sein aufgrund von Frühgeburtlichkeit und/oder geringem Geburtsgewicht. Eine pränatale Steroidtherapie (Lungenreifung) kann ebenfalls die Nephronanzahl reduzieren. Die Körpergröße und damit das Blutvolumen und die GFR nehmen zu bei Adipositas und übermäßigem *Body-building.* Als Konsequenz kommt es in den relativ zu wenigen Nephronen zur pathologischen Hyperfiltration (meist ab der Pubertät, wenn der Körper seine volle Größe erreicht hat).

2. Genetische FSGS

In den ersten beiden Lebensjahren ist ein nephrotisches Syndrom häufig (ca. 50% der Fälle) auf eine genetische Mutation zurückzuführen (Trautmann, Bodria et al., 2015). In der Pubertät machen genetische Ursachen weniger als fünf Prozent der Fälle aus. Eine Ausnahme sind die beiden Risiko-Allele des APOL-1-Gens bei Patienten mit afrikanischer Abstammung, die für ca. 18 Prozent der FSGS-Fälle unter afro-amerikanischen Patienten verantwortlich gemacht werden (Kopp, Nelson et al., 2011). Bemerkenswerterweise sprechen ca. 50 Prozent der Patienten mit genetischen Formen einer FSGS auf eine immunmodulatorische Therapie an (Kopp, Nelson et al., 2011; Trautmann, Bodria et al., 2015)

Die einzigen Indikationen für eine genomische Analyse sind: Beginn der Erkrankung in den ersten beiden Lebensjahren (erleichtert die Entscheidung die Immunsuppression zu beenden) sowie syndromale oder familiäre Formen (Gbadegesin, Winn et al., 2013).

Ansonsten werden genomische Analysen gemäß der KDIGO-2012-Leitlinie nicht empfohlen, da sie keine therapeutische Konsequenz haben. Nach wie vor sollte auch bei Verdacht auf eine genetische FSGS eine immunmodulatorische Therapie erwogen werden.

Zudem ist noch unklar, wie die Relevanz von Varianten oder Mutationen in individuellen genomischen Sequenzen ermittelt werden kann. Bis heute sind über 50 Gene entdeckt worden, deren Mutation eine FSGS auslösen kann (ASN, 2017). Durch das *1,000-genomes project* wurde gezeigt, dass ca. jedes 1.000ste Basenpaar zwischen menschlichen Individuen unterschiedlich ist und dass nur ca. jede 20. Variante oder Mutation zu einem Phänotyp führt.

Klinische Manifestation der adaptiven und genetischen FSGS

Histologisch können die beiden oben erwähnten FSGS nicht sicher von der klassischen FSGS unterschieden werden. Man sieht ausschließlich eine FSGS, daher stellt der Pathologe die Verdachtsdiagnose „primäre FSGS“. Es fehlt jedoch das nephrotische Syndrom (mit plötzlichem Beginn, Erniedrigung des ges. Proteins im Blut und einer Hypercholesterinämie), wie es bei der oben beschriebenen „primären FSGS“ ausgelöst durch einen Permeabilitätsfaktor zu finden wäre.

Somit kann anhand der klinischen Manifestation (Abwesenheit eines nephrotischen Syndroms) und der Anamnese (siehe oben) jedoch meist eine Einordnung gelingen:

Adaptive und genetische FSGS-Formen manifestieren sich in adulten Patienten mit einer langsam progredienten subnephrotischen Proteinurie. Diese ist definiert als eine Proteinurie, die *nicht* zu massiven Ödemen, zu *keiner* starken Hypoproteinämie (i.e. Gesamteiweiß im Serum sollte > 5 g/dl sein) oder Hypercholesterinämie führt (i.e. < 250 mg/dl). Um die Proteinurie korrekt als „nephrotisch“ oder „subnephrotisch“ einzuteilen muss zuvor der Blutdruck medikamentös kontrolliert sein. Schließlich mündet der Verlauf in einen langsamen Nierenfunktionsverlust meist über viele Jahre.

Pathogenese der FSGS

Ein breites Spektrum initialer Schädigungen kann eine FSGS auslösen (z.B. entzündlich, hämodynamisch, genetisch, toxisch, etc.). Allen Auslösern gemeinsam scheint eine Schädigung der Podozy-

ten (die zu Proteinurie und ggf. irreversiblem Verlust von Podozyten führt) sowie zusätzlich – im Unterschied zur *minimal change*-Nephropathie – eine fokale Aktivierung glomerulärer Parietalzellen zu sein (Smeets & Moeller, 2012). Im Frühstadium bildet sich eine zelluläre Verbindung zwischen einem Segment des kapillären Konvoluts und der Bowman'schen Kapsel. Der Nachweis solcher „Adhäsionen" ist diagnostisch und pathophysiologisch für die FSGS bedeutsam, da die Adhäsion als Eintrittspforte für aktivierte Parietalzellen in das betroffene Segment dient. Eingewanderte Parietalzellen legen Matrix ab, was zu einer fortschreitenden fokalen (= nur einige Glomeruli sind betroffen) und segmentalen (= nur einige Segmente des Glomerulus sind betroffen) Glomerulosklerose führt. Sklerosierte Bereiche des Kapillarkonvoluts tragen nicht mehr zur Funktion der Filtration bei.

Epidemiologie

Die meisten Zivilisationserkrankungen (z.B. Bluthochdruck, Diabetes, Adipositas, etc.) führen über eine Schädigung des Glomerulus zu einer sekundären FSGS. Deshalb ist die Inzidenz aller Formen der FSGS insgesamt zunehmend. Es wird geschätzt, dass ca. fünf bis zehn Prozent eine sekundäre FSGS mit einer chronischen Niereninsuffizienz haben (Levey & Coresh, 2012). Im Allgemeinen ist eine FSGS häufiger in männlichen (ca. 2×) und schwarz-afrikanischen Patienten.

Im Vergleich zu anderen Glomerulopathien mit nephrotischem Syndrom kommen die membranöse GN, die MC-GN, die „primäre FSGS", die membranoproliferative Glomerulonephritis und restliche GNs im Verhältnis von ca. 40:20:15:7:18 vor (Lewis, Baildom et al., 1988).

Klinik

Wie oben beschrieben, manifestiert sich die „primäre FSGS" mit einem rasch einsetzenden nephrotischen Syndrom. Rezidive werden oft nach Stimulation des Immunsystems beobachtet (z.B. in der Rekonvaleszenz nach einem schweren Infekt, aber auch nach Impfungen).

Alle übrigen sekundären Formen der FSGS werden meist nebenbefundlich histologisch diagnostiziert, da ja immer eine auslösende glomeruläre Krankheit oder Schädigung histologisch nachweisbar

vorliegen muss, die zur „sekundären FSGS“ geführt hat. Der histologische Nachweis einer sekundären FSGS zeigt an, dass Nierenfunktion verloren gegangen ist und ggf. weiter zu erwarten ist. Eine sekundäre FSGS trägt zum Krankheitsbild mit einer subnephrotischen Proteinurie (Def. siehe oben) und progredienter CKD bei.

Ödeme, Bluthochdruck, pathologischer U-Status (nephritisch oder nephrotisch) sind optionale Befunde. Die zugrundeliegende primäre Erkrankung kann das klinische Bild überlagern oder dominieren.

Diagnose

In Erwachsenen muss eine Nierenbiopsie durchgeführt und elektronenmikroskopisch beurteilt werden (v.a. um das Alport Syndrom als wichtigste Differentialdiagnose auszuschließen). Für eine Abgrenzung gegenüber anderen Glomerulopathien (insbes. der *minimal change*-GN vs. „primäre FSGS“) ist für die Validität der Diagnose eine hohe Anzahl von Glomeruli in der Biopsie bedeutsam (idealerweise > 22 Glomeruli, d.h. bei Verdacht möglichst zwei Stanzzylinder asservieren) (Corwin, Schwartz et al. 1988). Mittels einer Immunfärbung auf parietale Epithelzellen können sklerotische Läsionen mit höherer Sensitivität histologisch nachgewiesen werden (Smeets, Stucker et al., 2014).

Therapie (für Erwachsene)

Primäre FSGS

Die primäre FSGS besteht aus zwei Komponenten:

1. eine Art autoimmuner Prozess, der zur Ausbildung des Permeabilitätsfaktors führt, und
2. eine sekundäre FSGS, die zur Vernarbung und Nierenfunktionsverlust führt.

Der autoimmune Prozess ist analog zur *minimal change*-GN, deshalb sind die immunmodulatorischen Therapien im Prinzip fast identisch (siehe Therapiealgorithmus Tabelle 1).

Die immunsuppressive Therapie der primären FSGS mit dem klinischen Erscheinungsbild einer *minimal change*-GN (nephrotisches Syndrom) ist, auch im Falle eines Rückfalls, etwas intensiver, aber grundsätzlich ähnlich der *minimal change*-GN (Abbildung 2). Im Gegensatz zur *minimal change*-GN kann bei der Steroid-resistenten primären FSGS zuerst mit Calcineurininhibitoren (+Steroid!) und

Klinisches Bild	Therapie	Bemerkungen
Nephrotisches Syndrom, hohes Risiko für Komplikationen des nephrotischen Syndroms Wahrscheinliche Diagnose: „primäre FSGS“	Induktionstherapie mit Predniso(lo)n 1 mg/KG/Tag für bis zu 16 Wochen, wie bei MC-GN, maximal jedoch 80 mg/Tag. 14 Tage nach Erreichen einer Remission schrittweises Reduzieren des Kortison. Supportive Therapie wie unten beschrieben	Ähnelt der Standardtherapie der *minimal change*-Nephropathie. Im Falle eines Rezidivs und/oder „Steroidresistenz“ siehe Therapiealgorithmus Abbildung 2.
Subnephrotische Proteinurie, ev. andere primäre Glomerulopathie nachweisbar Wahrscheinliche Diagnose: „sekundäre FSGS“	Supportive Therapie: 1. optimale Blutdruckeinstellung (< 125/75 mmHg) 2. RAAS-Inhibition 3. Salzarme Kost (sonst wirken die RAAS-Hemmer nicht)	

Im Falle einer sekundären FSGS wird die Therapie auf die Behandlung der auslösenden Primärerkrankung gelegt und die supportive Therapie optimiert.
RAAS: Renin-Angiotensin-Aldosteron-System (Mason & Hoyer, 2015).

Tabelle 1
Therapeutische Optionen der „primären“ FSGS

erst sekundär mit Endoxan therapiert werden (Group 2012). Eine Therapie mit Cyclosporin A (3-5 mg/kg/Tag; initiale Talspiegel 125-175 ng/ml) oder Tacrolimus (0,05-0,1 mg/kg/Tag; initiale Talspiegel 5-10 ng/ml) sollte initial höhere Wirkspiegel anstreben und mit 0,15 mg/kg/Tag Prednisolon für vier bis sechs Monate kombiniert werden (dann über 4-8 Wochen ausschleichen) (Group, 2012). Nach Erreichen einer Remission sollten die Calcineurininhibitoren mit niedrigeren Wirkspiegeln für mindestens ein Jahr fortgeführt und dann ggf. langsam ausgeschlichen werden. Rituximab hat sich in Kindern (mit Steroid-Abhängigkeit und/oder Steroid-sensitivem nephrotischen Syndrom) in prospektiven randomisierten Studien als wirksam erwiesen, für adulte Patienten liegen nur retrospektive Beobachtungsstudien vor, die jedoch ebenfalls eine Wirksamkeit zeigen. Eine randomisierte prospektive Studie wird aktuell durchgeführt (NCT03298698). Bislang ist Rituximab nicht für die MC-GN oder die primäre FSGS zugelassen (Gabe ist lediglich *off-label* möglich). Eine direkte Wirkung von Abatacept über CD80(B7-1) oder von Rituximab auf Podozyten konnte von unabhängigen Gruppen nicht reproduziert werden (Novelli, Gagliardini et al. 2016, Kim, Chung et al. 2017).

Wird eine starke Immunsuppression intravenös verabreicht, so sollte eine prophylaktische Antibiose z.B. mit Cotrim forte drei Tabletten pro Woche erfolgen (Cave: nicht geben bei GFR < 30 ml/min.).

Abbildung 2
Algorithmus für die immunsuppressive Therapie der „primären FSGS“ mit nephrotischem Syndrom (Korbet, Schwartz et al., 1994)

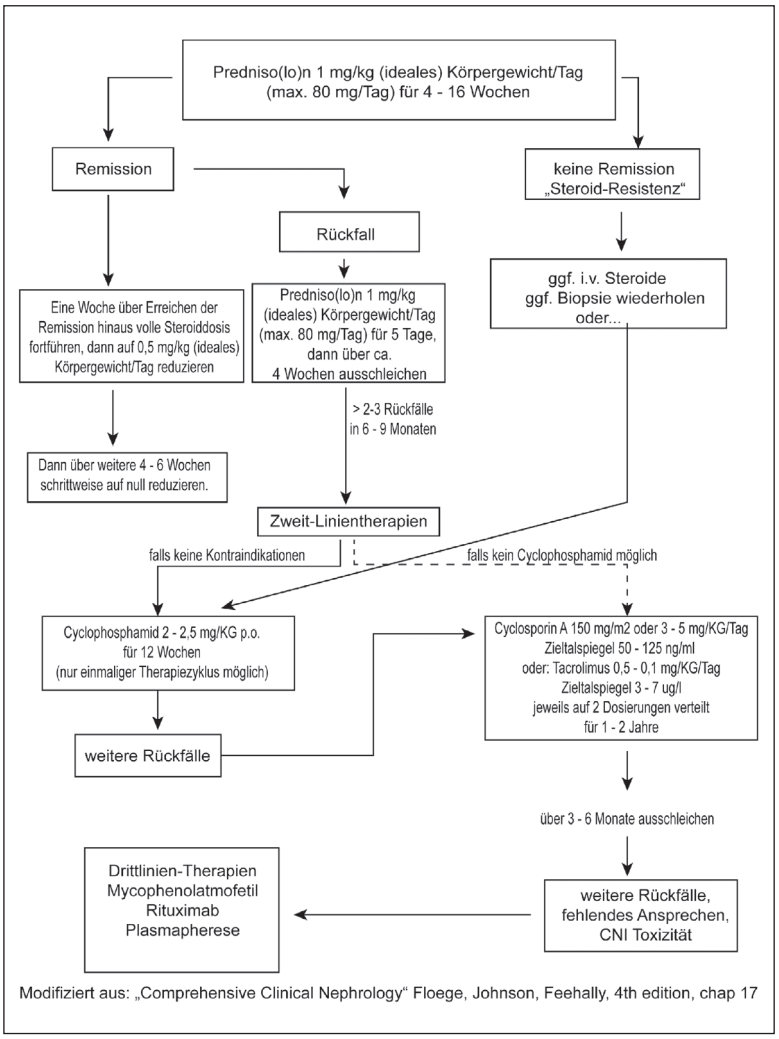

Die kollabierende Variante der FSGS ist ein seltener Sonderfall und meist Folge einer akuten Toxizität (z.B. Pamidronattherapie, Therapie durch Absetzen des Medikaments) oder einer HIV-Infektion in meist schwarz-afrikanischen Patienten (Behandlung durch antiretrovirale Therapie).

Supportive Therapie für die sekundäre FSGS

Bei der sekundären FSGS mit subnephrotischer Proteinurie steht die Therapie der auslösenden Grunderkrankung im Vordergrund.

Um die Progression der Niereninsuffizienz zu verlangsamen, ist eine optimale supportive Therapie der wahrscheinlich wirksamste Therapieansatz. Die supportive Therapie hat das übergeordnete Ziel die GFR zu senken. Sie ist die wirksamste Therapie, um einen weiteren GFR-Verlust zu verhindern.

Sie beinhaltet folgende Maßnahmen nach der Wichtigkeit absteigend geordnet:

- Eine möglichst niedrige Blutdruckeinstellung (Zielwert individuell anpassen, jüngere Patienten ohne Ko-Morbiditäten sollten < 125 mmHg systolisch eingestellt werden). Salzhaltige Nahrung sollte gemieden werden (Ernährungsberatung). Als Antihypertensiva sind RAAS-Hemmer, Diuretika (und ggf. Beta-Blocker) empfehlenswert, da sie nicht die GFR erhöhen. Vasodilatatoren sind zu meiden.

  Der Patient erhält idealerweise ein Blutdruckmessgerät für Selbstmessungen verschrieben. Eine Woche vor jedem Arzttermin sollte der Patient regelmäßige Messungen durchführen und protokollieren. Ansonsten reicht es nur bei Unwohlsein oder persönlichem Interesse selber zu messen.
- Das Körpergewicht sollte reduziert und ein ev. Nikotin-Konsum eingestellt werden.
- Es sollte nicht absichtlich zusätzliche Flüssigkeit getrunken werden („Nieren spülen“ ist nachteilig).
- Fitness- oder Eiweißdrinks sind streng zu meiden. Fleisch kann in normalen Mengen gegessen werden, Fleischexzesse sind zu meiden.
- Bei schwerer Krankheit (Bettlägrigkeit, Fieber, schwerer Durchfall) sollten alle Blutdruckmedikamente (auch Diuretika) vorübergehend nicht eingenommen werden. Man sollte bei Krankheit eher viel trinken.
- Grundsätzlich sollten keine Schmerz- oder Fiebermittel eingenommen werden (NSAR oder COX-2-Hemmer: z.B. Aspirin in höherer Dosierung, Ibuprofen, Diclofenac, etc.). Erlaubt sind: Novalgin oder Paracetamol in niederer Dosis.

All diese supportiven Maßnahmen können/sollten dazu führen, dass die Nierenwerte scheinbar bis zu 30 Prozent ansteigen (Reduktion der GFR ist ja das Ziel der Therapie). Es handelt sich in diesem Fall nicht um ein akutes Nierenversagen, sondern um einen Erfolg der supportiven Therapie mit dem Ziel der Schonung der Nieren (Beseitigung der Hyperfiltration). Wenn der Blutdruck wieder höher eingestellt wird, dann wird die Nierenfunktion wieder auf das vorige Niveau ansteigen.

Negative Prognosefaktoren für eine Progression der Niereninsuffizienz sind v.a. das Nicht-Erreichen einer Remission der Proteinurie (Korbet, Schwartz et al., 1994).

Literatur

Corwin H.L., Schwartz M.M. & Lewis E.J. (1988). The importance of sample size in the interpretation of the renal biopsy. *Am J Nephrol 8(2),* 85-89.

D'Agati V.D., Alster J.M., Jennette J.C., Thomas D.B. et al. (2013). Association of histologic variants in FSGS clinical trial with presenting features and outcomes. *Clin J Am Soc Nephrol 8(3),* 399-406.

D'Agati V.D., Fogo A.B., Bruijn J.A. & Jennette J.C. (2004). Pathologic classification of focal segmental glomerulosclerosis: a working proposal. *Am J Kidney Dis 43(2),* 368-382.

D'Agati V.D., Kaskel F.J. & Falk R.J. (2011). Focal segmental glomerulosclerosis. *N Engl J Med 365 (25),* 2398-2411.

Gbadegesin R.A., Winn M.P. & Smoyer W.E. (2013). Genetic testing in nephrotic syndrome – challenges and opportunities. *Nat Rev Nephrol 9 (3),* 179-184.

Group (2012). KDIGO Clinical practice guideline for glomerulonephritis. *Kidney Int Suppl 2,* 139-274.

Kim A.H., Chung J.J., Akilesh S., Koziell A. et al. (2017). B cell-derived IL-4 acts on podocytes to induce proteinuria and foot process effacement. *JCI Insight 2 (21).*

Kopp J.B., Nelson G.W., Sampath K., Johnson R.C. et al. (2011). APOL1 genetic variants in focal segmental glomerulosclerosis and HIV-associated nephropathy. *J Am Soc Nephrol 22 (11),* 2129-2137.

Korbet S.M., Schwartz M.M. & Lewis E.J. (1994). Primary focal segmental glomerulosclerosis: clinical course and response to therapy. *Am J Kidney Dis 23 (6),* 773-783.

Kuppe, C., Grone H.J., Ostendorf T., van Kuppevelt T.H. et al. (2015). Common histological patterns in glomerular epithelial cells in secondary focal segmental glomerulosclerosis. *Kidney Int 88 (5),* 990-998.

Levey, A.S. & Coresh J. (2012). Chronic kidney disease. *Lancet 379 (9811),* 165-180.

Lewis M.A., Baildom E.M., Davies N., Houston I.B. & Postlethwaite R.J. (1988). Steroid-sensitive minimal change nephrotic syndrome. Long-term follow-up. *Contrib Nephrol 67,* 226-228.

Maas, R.J., Deegens J.K. & Wetzels J.F. (2014). Permeability factors in idiopathic nephrotic syndrome: historical perspectives and lessons for the future. *Nephrol Dial Transplant 29 (12),* 2207-2216.

Mason P.D. & Hoyer P.F. (2015). Minimal change nephrotic syndrome. In: R. J. Johnson, J. Feehally & J. Floege (Eds.), *Comprehensive clinical nephrology* (p. 208). Philadelphia: Elsevier.

Novelli R., Gagliardini E., Ruggiero B., Benigni A. & Remuzzi G. (2016). Any value of podocyte B7-1 as a biomarker in human MCD and FSGS? *Am J Physiol Renal Physiol 310 (5),* F335-341.

Rosenberg A.Z. & Kopp J.B. (2017). Focal segmental glomerulosclerosis. *Clin J Am Soc Nephrol 12 (3),* 502-517.

Smeets B., Kuppe C., Sicking E.M., Fuss A., …, Moeller M.J. (2011). Parietal epithelial cells participate in the formation of sclerotic lesions in focal segmental glomerulosclerosis. *J Am Soc Nephrol 22 (7),* 1262-1274.

Smeets B. & Moeller M.J. (2012). Parietal epithelial cells and podocytes in glomerular diseases. *Semin Nephrol 32 (4),* 357-367.

Smeets B., Stucker F., Wetzels J., Brocheriou I., …, Moeller M.J. (2014). Detection of activated parietal epithelial cells on the glomerular tuft distinguishes early focal segmental glomerulosclerosis from minimal change disease. *Am J Pathol 184 (12),* 3239-3248.

Trautmann A., Bodria M., Ozaltin F., Gheisari A. et al. (2015). Spectrum of steroid-resistant and congenital nephrotic syndrome in children: the PodoNet registry cohort. *Clin J Am Soc Nephrol 10 (4),* 592-600.